Дирк Майер-Рогге (Германия),
Франк Рескен (Германия),
Петер Хольцшу (Германия),
Бруно д'Хонт (Бельгия),
Илья Кругликов (Германия)

ОМОЛОЖЕНИЕ КОЖИ ЛИЦА С ПОМОЩЬЮ ВЫСОКОЧАСТОТНОГО УЛЬТРАЗВУКА

Многоцентровое клиническое исследование применения дуально-частотного ультразвука*

В настоящей работе представлены результаты прагматического нерандомизированного многоцентрового клинического исследования, в котором изучалась возможность омоложения кожи дуальным ультразвуком с частотами 3 и 10 МГц, способным модулировать содержание как матричных металлопротеиназ (MMP), так и белков теплового шока (HSP)

Согласно современным косметологическим теориям, процесс старения кожи может быть в значительной степени обусловлен локальным повышением содержания в ней матричных металлопротеиназ (MMP) и снижением уровня белков теплового шока (HSP). В настоящей работе представлены результаты прагматического нерандомизированного многоцентрового клинического исследования, в котором изучалась возможность омоложения кожи дуальным ультразвуком с частотами 3 и 10 МГц, способным модулировать содержание как MMP, так и HSP. Было показано, что такой ультразвук может существенно улучшать различные визуальные проявления старения кожи. Данный неинвазивный метод является безопасным и демонстрирует хорошие результаты. Хотя эти результаты и не так выражены, как при введении подкожных филлеров, применение этого метода дает преимущества у пациентов с широким спектром визуальных проблем старения кожи, которые желательно улучшить одновременно.

ВВЕДЕНИЕ

Старение кожи – это непрерывный процесс, который происходит на клеточном и молекулярном уровне. Традиционно старение кожи делится на внутреннее (хронологическое) и внешнее. Первое считается генетически обусловленным, второе в основном вызывается различными экологическими факторами. Считается, что эти два вида старения характеризуются разными патофизиологическими механизмами и приводят к различным визуальным изменениям кожи.

Предполагается, что внутреннее старение в основном определяет такие изменения кожи, как появление мелких морщин и расширенных пор, развитие птоза и сухости, утончения и фрагильности кожи. Внешнее старение сопровождается возникновением глубоких морщин, гиперпигментацией кожи, потерей тургора, возникновением веснушек и шероховатостей, а также расширением подкожных кровеносных сосудов.

Причины хронологического старения кожи большей частью остаются

Статья предоставлена журналом Journal of Cosmetics, Dermatological Sciences and Applications, 2012, № 2

* Конфликт интересов: д-р И. Кругликов является управляющим партнером Wellcomet GmbH. Он не принимал участия ни в клиническом лечении, ни в оценке результатов лечения.

неизвестными. Одним из классических патофизиологических механизмов старения считается чрезмерное окислительное фосфорилирование с накоплением супероксидов. Другим важным патофизиологическим механизмом может быть непрерывное уменьшение количества синтетически активных фибробластов, которые в основном отвечают за динамическое равновесие в активной соединительной ткани, и постепенное накопление сенесцентных фиброцитов, характерных для синтетически неактивной соединительной ткани. Этот процесс приводит к последовательному снижению содержания коллагена в стареющей коже [1] и может вести к уменьшению содержания в ней гликозаминогликанов, из-за чего модифицируется микрорельеф кожи и снижается ее тургор. Эти механизмы могут быть в некоторой степени вовлечены и в процессы внешнего старения.

Недавно были предложены два новых патофизиологических механизма старения кожи. Первый из них основан на локальном перепроизводстве матричных металлопротеиназ (MMP) в результате хронического внутреннего воспаления либо в результате облучения ультрафиолетовым или инфракрасным излучением. В нормальных условиях соединительная ткань находится в динамическом равновесии между процессами ее производства и разрушения. Временное повышение активности MMP нарушает баланс этой системы, увеличивая скорость процессов ее разрушения. В зависимости от продолжительности и интенсивности активирования MMP, структура соединительной ткани и ее механические свойства могут впоследствии либо полностью, либо только частично восстановиться. Активация MMP происходит как при хронологическом, так и при фотоиндуцированном старении кожи [2–5]. Активность MMP может значительно повышаться даже при субэритемных дозах ультрафиолетового излучения, что может оказаться достаточным для существенной деградации соединительной ткани в дермисе [2]. Такая патофизиология старения кожи привела к формулированию новых стратегий антивозрастной терапии, основанных на ингибировании в ней производства и/или активности некоторых специфических MMP [4].

Второй патофизиологический механизм старения кожи связан с феноменом постоянно снижающегося производства HSP в стареющей коже. Модуляция HSP считается важным элементом стратегии лечения в современной геронтологии, способным задержать процессы старения и/или уменьшить его проявления [6–8]. Этот эффект можно, по крайней мере частично, объяснить корреляцией содержания HSP с активностью фибробластов и производством ими коллагена [9–10].

Вышеуказанные патофизиологические механизмы старения кожи подтолкнули к разработке новых омолажива-

Внутренним старением обусловлено появление мелких морщин и расширенных пор, развитие птоза и сухости кожи. Внешнее старение сопровождается возникновением глубоких морщин, гиперпигментацией кожи, потерей тургора, а также расширением подкожных кровеносных сосудов

Недавно были предложены два новых патофизиологических механизма старения кожи. Первый из них основан на локальном перепроизводстве матричных металлопротеиназ (MMP), а второй связан с феноменом постоянно снижающегося производства белков теплового шока (HSP) в стареющей коже

ющих стратегий лечения, основанных на модуляции локальной активности MMP и/или HSP в коже. Такая модуляция может привести к восстановлению динамического равновесия в соединительной ткани, что должно привести к улучшению ее механических свойств и, следовательно, к уменьшению визуальных признаков старения кожи, таких как морщины и расширенные поры, а также к увеличению тургора кожи.

Цель данного исследования заключалась в оценке эффективности дуального высокочастотного ультразвука (УЗ) с частотами до 10 МГц в омолаживающих процедурах для лица. Эта двухчастотная методика продемонстрировала высокую эффективность в модуляции MMP (результаты не опубликованы) и HSP в лабораторных условиях [11], что обеспечило возможность сформулировать гипотезу антивозрастной стратегии лечения за счет применения ультразвука 10 МГц [12]. Недавно высокая эффективность двухчастотных УЗ-волн была дополнительно продемонстрирована в лечении трофических язв, для которого, по-видимому, также необходима модуляция различных MMP и HSP в ране [13].

Рис. 1. *Формирование волн в LDM® – технология дуальной волны*

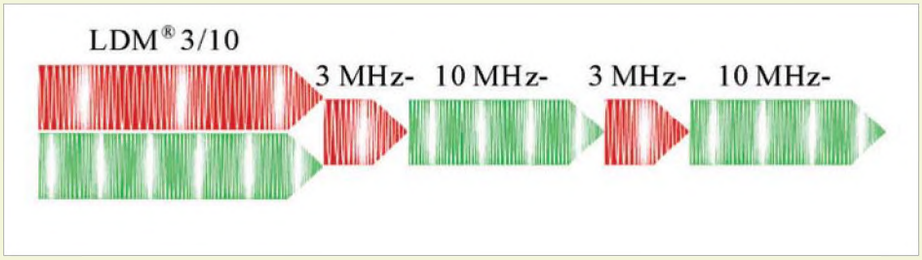

Рис. 2. *Изменение состояния кожи после одного сеанса лечения. Разделение лица методом контралатерального контроля для исключения эффекта плацебо. Отчетливо видны изменения структуры пор и морщин*

ПРОТОКОЛ ИССЛЕДОВАНИЯ

В этом прагматическом нерандомизированном многоцентровом исследовании мы изучали эффект омоложения кожи УЗ-волнами с частотами 3 и 10 МГц. На ***рисунке 1*** показано формирование волны (LDM®), которая была подробно описана [13]. В качестве генератора дуальных волн использовался коммерчески доступный аппарат LDM®-MED (Wellcomet, Германия). Интенсивность ультразвука контролировалась цифровым измерителем мощности UPM-DT-10 (Ohmic Instruments Co., США).

Поскольку хорошо известно, что участники исследования могут правильно определить, состояло ли их лечение в использовании плацебо или активных УЗ-волн (особенно это актуально для УЗ-волн высокой интенсивности, используемых в данном исследовании) [14], мы отказались от проведения слепого исследования как среди участников, так и по отношению к медсестрам и врачам.

Участники

Для исключения эффекта плацебо на предварительном этапе этого исследования два участника подвергались контралатеральной (на половине лица) обработке.

Для настоящего исследования в четырех медицинских центрах были отобраны 39 здоровых участников (32 женщины и 7 мужчин) в возрасте от 30 до 63 лет без признаков тяжелых фотоиндуцированных повреждений кожи. Оценка размера выборки для многоцентрового исследования была сделана в предварительном пилотном клиническом исследовании на 12 участниках в соответствии с оценкой размеров выборки для дескриптивных клинических испытаний [15].

Процедуры

Все участники исследования получали лечение 2 раза в неделю, общее число сеансов составило 8–12. Один сеанс лечения всего лица длился 20 минут и имел следующие параметры: 10 МГц непрерывно при интенсивности 1,5 Вт/см^2

Рис. 3. *Оценка состояния глубоких морщин по шкале WSRS*

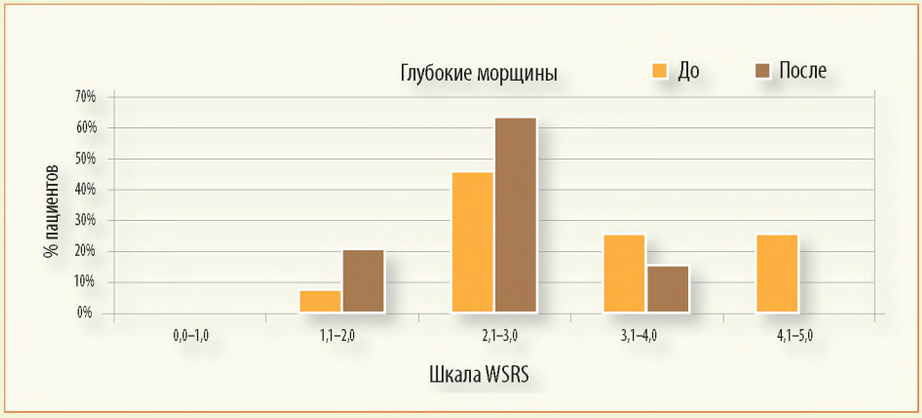

Рис. 4. *Оценка состояния мелких морщин по шкале WSRS*

Рис. 5. *Оценка состояния пор кожи по шкале WSRS*

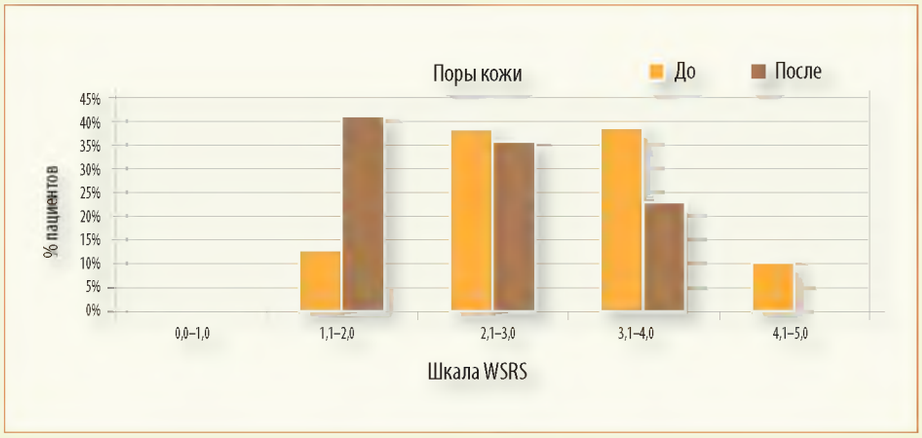

Рис. 6. *Оценка улучшения тургора кожи по шкале GAIS*

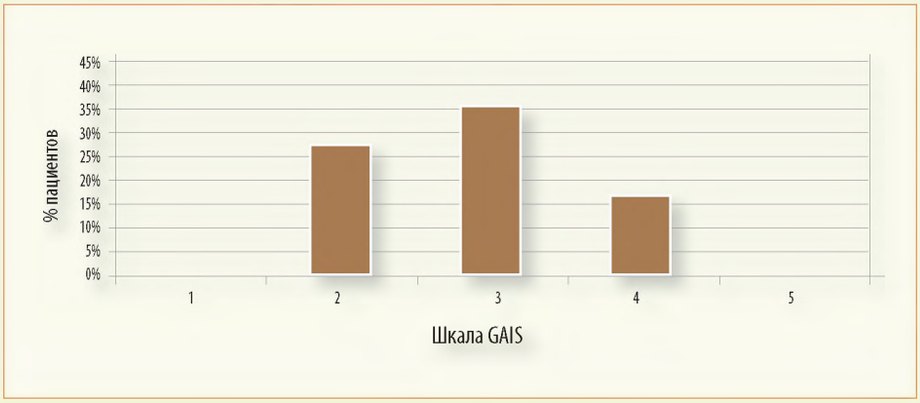

в течение 10 минут, затем LDM 3/10 МГц (3 мс 3 МГц / 7 мс 10 МГц) при интенсивности ультразвука 1,5 Вт/см^2. Во время лечения все лицо обрабатывалось равномерно. Лечение проводилось в полустатическом режиме примерно с 10-секундным локальным воздействием. В качестве контактной среды во время процедуры использовался стандартный гель. Персонал каждой участвовавшей в исследовании клиники прошел стандартизованное обучение по применению данного метода.

Клинические оценки

Состояние следующих параметров кожи было оценено и задокументировано перед первым сеансом лечения и примерно через одну неделю после последнего сеанса: мелкие/глубокие морщины, поры и тургор кожи.

Выраженность морщин оценивалась в соответствии с 5-уровневой шкалой выраженности морщин (WSRS) [16]:

1) отсутствие морщин, сплошная линия кожи;

2) легкие морщины, незначительные проявления старения;

3) умеренные морщины, видимые при нормальном состоянии, но не при растяжении кожи;

4) выраженные морщины, проявление морщин глубиной менее 1 мм при растяжении кожи;

5) значительно выраженные морщины, проявление морщин глубиной более чем 1 мм при растяжении кожи.

При оценке принимались во внимание длина, ширина и глубина морщин. Надежность и статистическая значимость оценок по шкале WSRS были подтверждены [17].

Тот же рейтинг применялся **для классификации пор кожи:**

1) поры практически отсутствуют;

2) незначительные поры;

3) умеренные поры;

4) расширенные поры;

5) сильно расширенные поры.

Тургор кожи оценивали по 5-уровневой глобальной шкале эстетического улучшения (GAIS) [18]:

1) хуже, чем до лечения;
2) без изменений;
3) заметное улучшение;
4) выраженное улучшение;
5) очень выраженное улучшение.

Кроме того, проводилась **оценка удовлетворенности участников** (PS) и врачей (DS) результатами лечения по 10-уровневой шкале, где 0 – неудовлетворенность, а 10 – максимальная удовлетворенность.

Все участвовавшие в исследовании врачи получили обучение в своих клиниках по процедурам проведения оценок. Статистическая оценка результатов лечения проводилась с помощью χ^2-критерия.

РЕЗУЛЬТАТЫ

У всех участников исследования состояние кожи улучшилось более чем по одному определяемому показателю. Первые визуальные изменения были обычно заметны уже после первой процедуры, в основном сокращались поры и/или улучшался тургор кожи.

Отсутствие эффекта плацебо было продемонстрировано путем разбивки лица на обработанную и необработанную половины. Оба обработанных таким образом участника продемонстрировали явное улучшение состояния кожи на обработанной стороне непосредственно после проведенного сеанса терапии (рис. 2).

Глубокие (CW) и мелкие морщины (FW) у участников данного многоцентрового исследования уменьшились соответственно на 0,63 ± 0,72 единиц WSRS ($p < 0,05$, критерий χ^2) (рис. 3) и 0,73 ± 0,52 единиц WSRS ($p < 0,05$, критерий χ^2) (рис. 4) по сравнению с исходным состоянием. Поры кожи (ПК) были сужены на 0,65 ± 0,57 единиц WSRS ($p < 0,05$, критерий χ^2) (рис. 5). Тургор кожи (ST) улучшился на 2,88 ± 0,71 единиц GAIS (рис. 6), демонстрируя в среднем заметное улучшение в соответствии со шкалой GAIS, что является подтверждением статистической значимости этого параметра [18].

Рис. 7. *Удовлетворенность участников исследований и врачей результатами лечения*

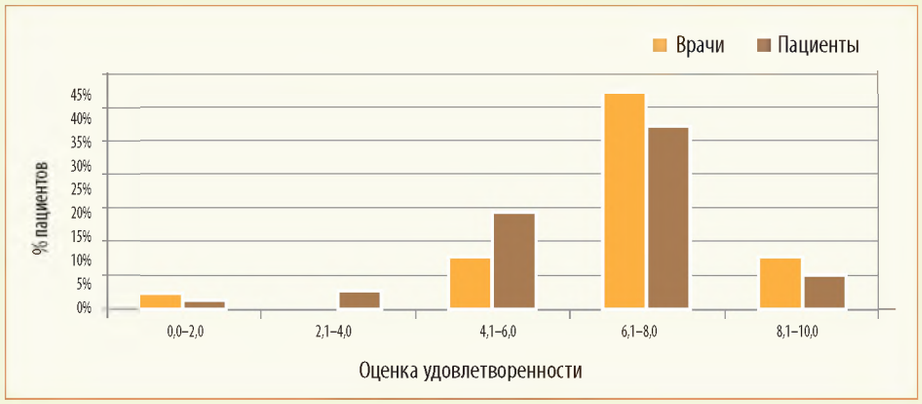

Рис. 8. *Визуальное улучшение состояния кожи: а) перед началом лечения, б) после лечения*

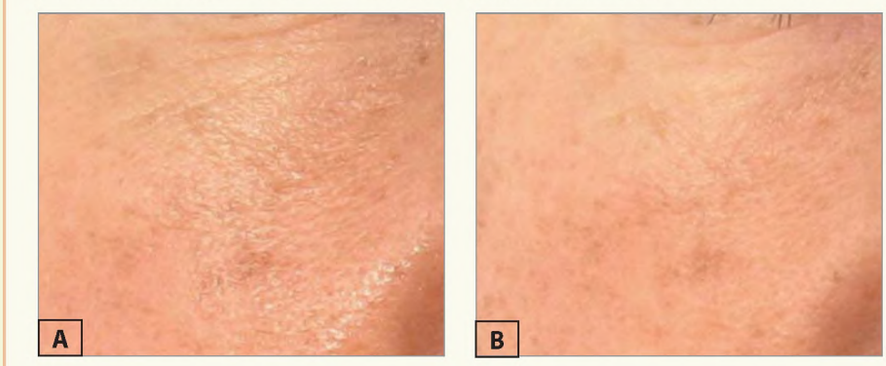

Удовлетворенность участников и врачей результатами лечения составила соответственно 6,87 ± 1,68 и 7,23 ± 1,62 (рис. 7), различие между этими оценками было статистически незначимым. Коэффициент корреляции между оценками PS и DS составил 0,75, что демонстрирует хорошее совпадение оценок результатов в обеих группах.

Пример визуального изменения состояния кожи после лечения показан на ***рисунке 8.*** Здесь хорошо видно уменьшение проявлений мелких морщин, улучшение микрорельефа кожи, сужение пор и укрепление тургора кожи.

Лечение не имело никаких побочных эффектов и было безболезненным для пациентов. У некоторых участников возникла краткосрочная эритема непосредственно после лечения.

ОБСУЖДЕНИЕ

Приведенное многоцентровое клиническое исследование продемонстрировало значительное уменьшение различных визуальных проявлений

Применение двухчастотных УЗ-волн и ультразвука очень высокой частоты дает менее выраженные результаты, нежели введение дермальных филлеров, однако может использоваться в качестве альтернативы у пациентов с широким спектром визуальных возрастных проблем кожи

старения кожи (морщины, расширенные поры и снижение тургора) в результате нескольких применений двухчастотных УЗ-волн с частотами 3 и 10 МГц. Улучшение тургора кожи, уменьшение размера пор и глубины морщин – все это указывает на пространственную перестройку структуры соединительной ткани, связанную с увеличением содержания в ней коллагена и воды.

Внутреннее и внешнее старение кожи традиционно считаются независимыми процессами с различными патофизиологическими механизмами и визуальными проявлениями. Тем не менее они имеют некоторые общие важные молекулярные особенности [4]. Оба процесса являются кумулятивными, и создается такое впечатление, что они имеют схожие пути развития, включая сдвиг сбалансированной соединительной ткани в сторону ее деградации в результате кратковременной или хронической активации некоторых ММР. Каждая процедура, которая может временно снизить активность ММР и/или усилить активность HSP в коже, должна повышать содержание коллагена и, следовательно, по крайней мере частично, восстанавливать баланс соединительной ткани. Методы лечения, основанные на этой патофизиологии, находят все более широкое применение в процедурах омоложения кожи [6, 19].

Поскольку высокочастотные УЗ-волны (10 МГц), а также двухчастотные УЗ-волны могут модулировать активность ММР (не опубликовано) и значительно увеличивать скорость производства HSP [11], эти результаты косвенно поддерживают новые идеи о патофизиологических механизмах старения кожи, связывающие этот процесс с повышенной концентрацией ММР и снижением активности HSP в стареющей коже.

ВЫВОДЫ

Данное многоцентровое исследование показало, что применение двухчастотных УЗ-волн и ультразвука очень высокой частоты (10 МГц) позволяет существенно модифицировать различные визуальные проявления старения кожи, что поддерживает гипотезу, сформулированную нами [12]. Данный безопасный неинвазивный метод дает менее выраженные результаты, нежели при введении подкожных филлеров (см., например, результаты [16], которые продемонстрировали улучшение состояния носогубных складок после применения таких филлеров на 1,1–1,7 единиц WSRS). Тем не менее этот метод может использоваться в качестве альтернативы у пациентов с широким спектром визуальных возрастных проблем кожи, которые нужно эффективно и одновременно улучшить. ■

Литература

1. *Mays P. K., Bishop J. E., Laurent G. J. Age-Related Changes in the Proportion of Types I and III Collagen // Mechanisms of Ageing and Development. – Vol. 45. – 1988. – № 3. – P. 203–212. doi:10.1016/0047–6374(88)90002–4.*

2. *Kut C., Hornebeck W., Groult N., Redziniack G., Godeau G., Pellat B. Influence of Successive and Combined Ultraviolet A and B Irradiations on Matrix Metalloproteinases Produced by Human Dermal Fibro-blasts IN Culture // Cell Biology International. – Vol. 21. – 1997. – № 6. – P. 347–352. doi:10.1006/cbir.1997.0150.*

3. *Sandeman S. R., Faragher R. G. A., Allen M. C. A., Liu C., A Lloyd. W. Does MMP-2 Expression and Se-cretion Change with Increasing Serial Passage of Kerati-nocytes in Culture? // Mechanisms of Ageing and Deve- lopment. – Vol. 122. – 2001. – № 2. – P. 157–167. doi:10.1016/S0047–6374(00)00227–X.*

4. *Fisher G. J., Kang S., Varani J., Bata-Csorgo Z., Wan Y., Datta S., Voorhees J. J. Mechanisms of Photoaging and Chronological Skin Aging // Archives of Dermatology. – Vol. 138. – 2002. – № 11. – P. 1 462–1 470. doi:10.1001/archderm.138.11.1462.*

5. *Brennan M., Bhatti H., Nerusu K. C., Bhagavathula N., Kang S., Fisher G. J., Varani J., Vorhees J. J. Matrix Metalloproteinase-1 Is the Major Collagenolytic Enzyme Responsible for Collagen Damage in UV-Irradiated Hu-man Skin // Photochemistry and Photobiology. – Vol. 78. – 2003. – № 1. – P. 43–48. doi:10.1562/0031-8655(2003)078<0043:MMITMC>2.0.CO;2.*

6. *Fonager J., Beedholm R., Clark B. F. C., Rattan S. I. S. Mild Stress-induced Stimulation of Heat Shock Protein Synthesis and Improved Functional Ability of Human Fibroblasts Undergoing Aging in Vitro // Experimental Gerontology. – Vol. 37. – 2002. – № 10–11. – P. 1 223–1 238.*

7. *Rattan S. I. S. Hormetic Modulation of Aging and Longevity by Mild Heat Stress // Dose-Response. – Vol. 3. – 2005. – № 4. – P. 533–546. doi:10.2203/dose-response.003.04.008.*

8. *Calderwood S. K., Murshid A., Prince T. The Shock of Aging: Molecular Chaperons and the Heat Shock Response in Longevity and Ageing – A Mini Review // Gerontology. – Vol. 55. – 2009. – № 5. – P. 550–558. doi:10.1159/000225957.*

9. *Mayes A. E., C Holyoak. D. Repeat Mild Heat Shock Increases Dermal Fibroblast Activity and Collagen Production // Rejuvenation Research. – Vol. 11. – 2008. – № 2. – P. 461–465.*

10. *Dams S. D., de Liefde-van Beest M., Nuijs A. M., Oomens C. W. J., Baaijens F. P. T. Heat Shocks Enhances Procollagen Type I and III Expression in Fibroblasts in ex Vivo Human Skin // Skin Research and Technology. – Vol. 17. – 2011. – № 2. – P. 167–180. doi:10.1111/j.1600-0846.2010.00473.x.*

11. *Sontag W., Kruglikov I. Expression of Heat Shock Proteins after Ultrasound Exposure in HL-60 Cells // Ultrasound in Medicine & Biology. – Vol. 35. – 2009. – № 6. – P. 1 032–1 041. doi:10.1016/j.ultrasmedbio.2008.12.011.*

12. *Kruglikov I., Sontag W. Ultrasound of 10 MHz Frequency as a Novel Strategy for Skin Anti-Aging Therapy // Medical Hypotheses. – Vol. 74. – 2010. – № 3. – P. 620–621. doi:10.1016/j.mehy.2009.10.048.*

13. *Kruglikov I., Kruglikova E. Dual Treatment Strategy by Venous Ulcers: Pilot Study to Dual-Frequency Ultrasound Application // Journal of Cosmetics, Dermatological Sciences and Applications. – Vol. 1. – 2011. – № 4. – P. 157–163. doi:10.4236/jcdsa.2011.14024.*

14. *Downing D. S., Weinstein A. Ultrasound Therapy of Subacromial Bursitis: A Double Blind Trial // Physical Therapy. – Vol. 66. – 1986. – № 2. – P. 194–199.*

15. *Eng J. Sample Size Estimation: How Many Individuals Should Be Studied? // Radiology. – Vol. 227. – 2003. – № 2. – P. 309–313. doi:10.1148/radiol.2272012051.*

16. *Narins R. S., Dayan S. H., Brandt F. S., Baldwin E. K. Persistence and Improvement of Nasolabial Fold Correction with Nonanimal-Stabilized Hyaluronic Acid 100,000 Gel Particles/mL Filler on Two Retreatment Schedules: Results up to 18 Months on Two Retreatment Schedules // Dermatology Surgery. – Vol. 34. – Suppl. 1. – 2008. – P. 2–8. doi:10.1111/j.1524-4725.2008.34236.x.*

17. *Day D., Littler C., Swift R., S Gottlieb. The Wrinkle Severity Rating Scale: A Validation Study // American Journal of Clinical Dermatology. – Vol. 5. – 2004. – № 1. – P. 49–52. doi:10.2165/00128071-200405010-00007.*

18. *Di Pietro A., Colombo D. M., Giordan N. Facial Wrinkles Correlation and Skin Rejuvenation (Biostimulation) by Auto-Cross-Linked Hyaluronic Acid // Journal of Plastic Dermatology. – Vol. 3 – 2007. – № 2. – P. 5–13.*

19. *Kafi R., Kwak H. S. R., Schumacher W. E., Cho S., Hanft V. N., Hamilton T. A., King A. L., Neal J. D., Varani J., Fischer G. J., Voorhees J. J., Kang S. Improvement of Naturally Aged Skin with Vitamin A (Retinol) // Archives of Dermatology. – Vol. 143. – 2007. – № 5. – P. 606–612. doi:10.1001/archderm.143.5.606.*