По вопросам приобретения продукции обращайтесь в офисы продаж компании ICG:
Санкт-Петербург (812) 337-52-57, Москва (495) 229-37-70, Екатеринбург (343) 369-84-41

Комбинированная терапия постакне с использованием фракционного углекислотного лазера и микроигольчатого радиочастотного воздействия

Авторский состав:
Хаббус А. Г.,
Ключарева С. В.,
Нечаева О. С.,
Белова Е. А.

Северо-Западный государственный медицинский университет имени И. И. Мечникова, Санкт-Петербург.

Под термином «постакне» в настоящее время понимается проявление вторичных высыпаний, являющихся результатом эволюции различных форм воспалительных акне. Среди клинических проявлений постакне по частоте встречаемости преобладают патологические рубцы и пигментация, которые значительно снижают качество жизни пациентов.

Фракционное микроигольчатое радиочастотное (МИРЧ) воздействие основано на проведении электрического тока и электромагнитного поля на уровне дермы с помощью микроигл, что приводит к нагреванию тканей, усиленно микроциркуляции, синтезу нового коллагена и эластина.

Лазерные технологии уже несколько десятков лет успешно применяются в дерматокосметологии. Наиболее признанным методом лечения постакне является абляционная шлифовка CO2 лазером (лазерная абляция, лазерный пилинг, лазерная дермабразия). За длительное время использования данной методики специалистами нашей клиники накоплен значительный опыт, позволяющий оптимизировать клинические результаты.

Цели исследования. Изучение эффективности комбинированного применения микроигольчатого радиочастотного воздействия и CO2 лазера для терапии атрофических рубцов и гиперпигментации после акне.

Материалы и методы. Под нашим наблюдением находилось 12 пациентов в возрасте от 21 до 36 лет (8 женщин, 4 мужчин) с I – III фототипами кожи с клиническими проявлениями постакне в виде атрофических рубцов и очагов дисхромии в области щек, лба и подбородка. Для комбинированного МИРЧ воздействия и лазерной CO2-шлифовки использовался аппарат FRAXIS DUO (Ilooda, Корея).

Перед комбинированной терапией постакне использовали местную аппликационную анестезию. Далее производилось МИРЧ воздействие с использованием картриджа с 25 тончайшими (0,25 мм) позолоченными иглами. Для каждого пациента использовался индивидуальный картридж. Введение игл производилось на глубину от 2 до 3 мм, с интенсивностью радиочастотного воздействия 60% и

и длительностью 150 – 200 мс. При этом радиочастота распространяется по всей поверхности микроиглы, приводя к быстрому нагреванию тканей кожи, абляции при этом отсутствует.

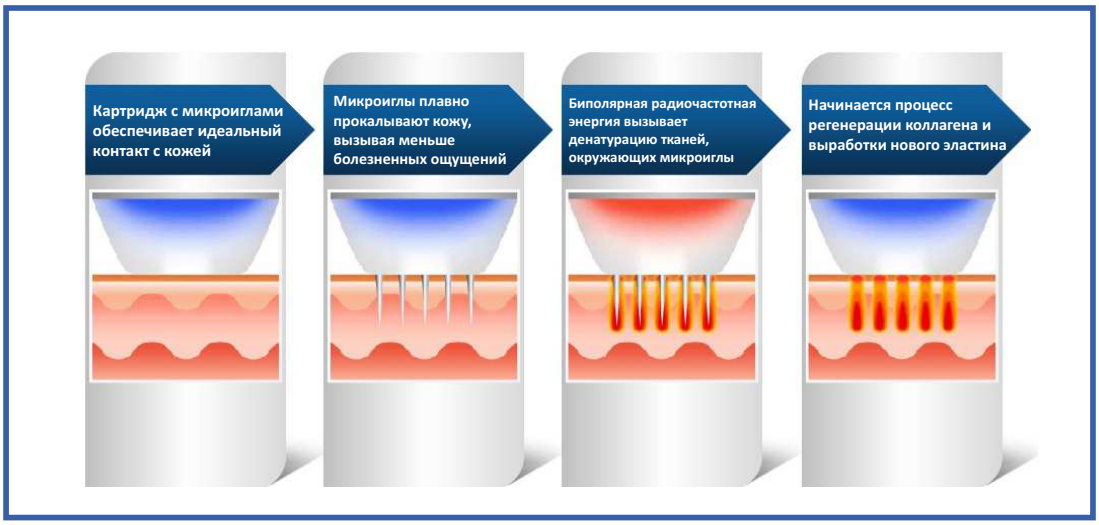

Рис. 1. Работа фракционной RF системы

Сразу же после МИРЧ воздействия для лазерной абляции применялся CO2 лазер (длина волны 10600 нм) с плотностью потока 6-7 мДж, одинарная степень перекрытия, расстояние 0,9 мм. При шлифовке CO2 лазером ткань преимущественно выжигается в слое толщиной 20 мкм. Зона пограничного теплового воздействия достигает 100-250 мкм. Углекислый лазер действует около порога удаления ткани, поэтому большая часть его энергии переходит в тепло, нежели приводит к абляции.

CO2-лазер вызывает сравнительно большее тепловое повреждение пограничных зон, а вместе с тем их десикацию (подсушивание, уменьшение количества содержания воды за счет подпорогового теплового воздействия). Абляция снижается пропорционально обезвоживанию ткани. Таким образом, углекислый лазер при обычных параметрах выполняет самоограничиваемое управляемое нагревание кожи.

Комбинированная терапия с использованием аппарата FRAXIS DUO проводилась 1 раз в 6 месяцев в течение 1 года. Для измерения толщины и плотности кожи, оценки коррекции рубцов использовался аппарат Dermascan C с разрешением 20 МГц (Cortex Technology, Hadsund, Дания) с постоянным моментом вращения. С помощью данного ультразвукового аппарата были измерены следующие величины: толщина эхо-входа (глубина проникновения сигнала), папиллярные сосочки (эхо-ненасыщенная полоса), ретикулярная дерма (эхо-насыщенная полоса). После проведения комбинированной терапии МИРЧ и CO2 – лазера пациентам было рекомендовано местное использование раствора антисептика в виде примочек 2 раза в день, нанесение эпителизирующего средства с сильным фотозащитным эффектом 2 раза в день и распыление термальной воды каждые 3 часа в течение 14 дней.

Результаты и обсуждение. С помощью ультразвукового аппарата Dermoscan C выявлены позитивные изменения как в дерме, так и в эпидермисе. Эпидермис становится более ровным и гладким. Толщина дермы увеличилась. Изменения обнаружены также и в структуре дермы. Отмечено уменьшение общей площади гипоэхогенных участков, сужение или исчезновение субэпидермального гипоэхогенного слоя. Дерма стала более плотной и равномерно окрашенной.

По данным фотографирования обнаружено значительное улучшение после двукратной комбинированной терапии за 12 месяцев исследования.

Таким образом, после проведенной комбинированной терапии с использованием FRAXIS DUO у всех пациентов был отмечен положительный клинический результат: сгладился рельеф кожи, значительно уменьшилась пигментация, снизилась сальность кожи. Наилучший результат все пациенты отметили через 8 месяцев от начала терапии, при дальнейшем наблюдении ухудшений состояния кожи не наблюдалось.

Комбинированное использование микроигольчатого радиочастотного воздействия с последующей поверхностной абляцией CO2-лазером в лечении постакне является высокоэффективным методом.

Источник материала: научное издание Санкт-Петербургские дерматологические чтения. Сборник тезисов XI Научно-практической конференции дерматовенерологов и косметологов, 2017 г.